بسم الله الرحمن الرحيم

السلام عليكم

4–فيزيولوجيا التكاثر الأنثوي

4 - Female Reproductive Physiology

أ.د.هشام الحمامي

أستاذ الأمراض النسائية وطب التوليد

الجامعة السورية الخاصة - كلية الطب البشري

Dr.Hish

تكون النطاف ، تأهيل النطاف والإلقاح
SPERMATOGENESIS , SPERM CAPACITATION AND FERTILIZATION

الإلقاح ☜ اتحاد عناصر طليعتي النواة الذكرية و الأنثوية

يحدث في البوق ← تهاجر البيضة الملقحة نحو الرحم ☜ التعشيش و يتطور الحمل

يحتاج الإِنْطاف
Spermatogenesis
٧٤ يوم

- تمر فترة ٣ أشهر عادة قبل أن تقذف النطاف
- تكتسب النطاف قدرتها على الحركة في البربخ
- القدرة على الإلقاح **capacitation** لا تحدث إلا عند تحررها من البلازما المنوية بعد القذف
- النطاف التي ترتشف من البربخ و الخصية يمكن أن تستخدم لتحقيق الإلقاح في الزجاج

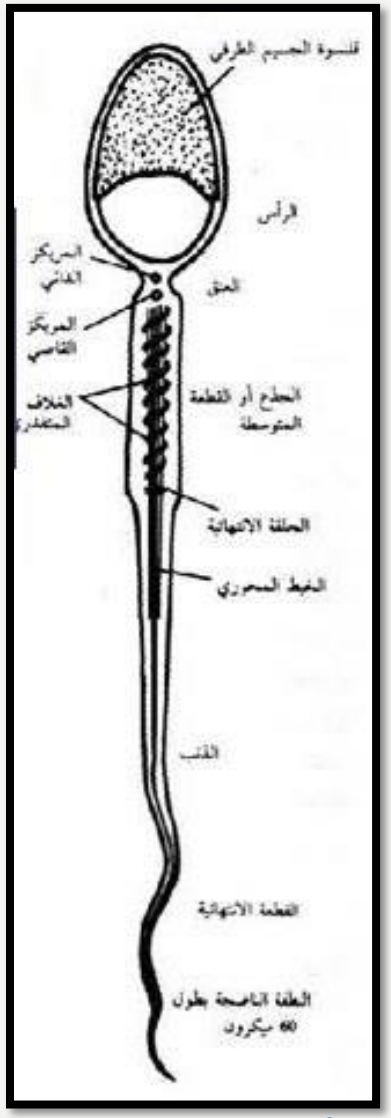

تكون النطاف ، تأهيل النطاف والإلقاح
SPERMATOGENESIS , SPERM CAPACITATION AND FERTILIZATION

مستويات الأستروجين المرتفعة وقت الإباضة ☜ زيادة كمية مخاط عنق الرحم و نقص لزوجته و احتوائه على تراكيز مثالية من الشوارد ☜ ظروف المثالية للنطاف لكي تخترق البويضة

صفات السائل المنوي الطبيعية :

- الحجم: ٢-٥ مل
- العدد : ٤٠-٣٠٠ مليون نطفة
- الشكل : ٥٠ - ٩٠ % منها طبيعيا
- يصل أقل من ٢٠٠ نطفة تقريبا إلى البويضة



تضيع معظم النطاف في المهبل بعد الجماع عن طريق :

- خروج المني من (الفُوهَةُ المَهْبِلِيَّة) introitus .
- الهضم من قبل الإنزيمات المهبلية
- تخربها بسبب الحموضة
- بلعمتها في السبيل التناسلي
- الضياع الإضافي الناجم عن المرور عبر البوق

تكون النطاف ، تأهيل النطاف والإلقاح
SPERMATOGENESIS , SPERM CAPACITATION AND FERTILIZATION

Hisham Al-Hammami

تصل النطاف على امتداد قنوات ذات مخاط قليل اللزوجة إلى الأغوار الغديةالعنقية

تحدث موجتان من صعود النطاف الى البوقين

عادة ما تلقح البويضة خلال ١٢ ساعة من الإباضة

تأهيل النطاف (القُدْرَةُ الالْقاحِيَّة لِلْحَيَوانِ المَنَوِي) sperm capacitation : التبدل الفيزيولوجي الذي يجب ان تخضع له النطاف في السبيل التناسلي الانثوي قبل الإلقاح

يحدث بعد الحضن incubation

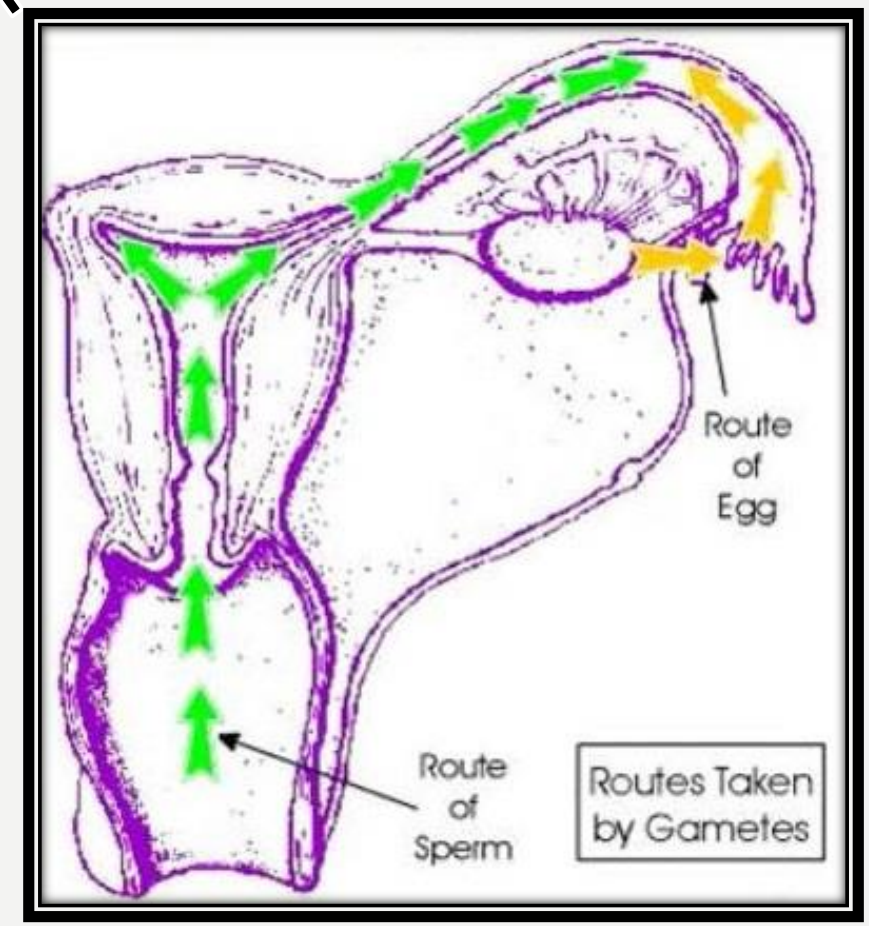

تكون النطاف ، تأهيل النطاف والإلقاح
SPERMATOGENESIS , SPERM CAPACITATION AND FERTILIZATION

الجسيم الطرفي (acrosome)

- أحد العناصر الرئيسية للقدرة التلقيحية للنطاف
- مصمم لمنح النطفة القدرة على شق طريقها نحو الخلية البيضية
- الغشاء الهيولي للجسيم الطرفي ← عدم ثبات و تشقق ← انزيمات مفرقة للإكليل

الأكروسين (الغشاء الداخلي للجسيم الطرفي)

- دور في الإختراق النهائي للمنطقة الشفيفة (تحتوي مستقبلات نوعية)

تلتحم المنطقة خلف الجسيم الطرفي postacrosomal مع غشاء الخلية البيضية ← تندمج نواة النطفة مع الهيولى البيضية ← تحرر محتويات الحبيبات القشرية ← منع دخول المزيد من النطاف

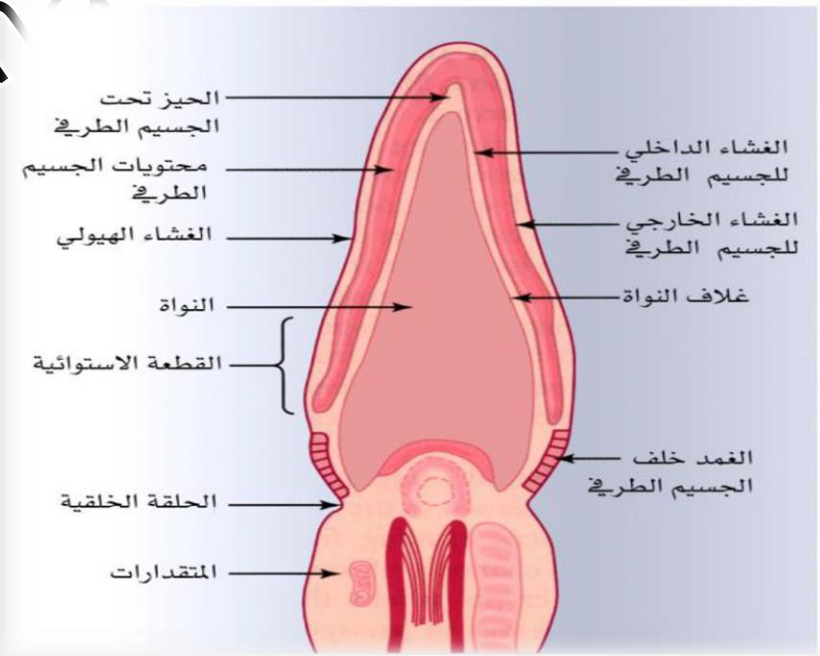

الشكل 4-9 رأس النطفة

Dr.Hisham Al-Hammami

تكون النطاف ، تأهيل النطاف والإلقاح
SPERMATOGENESIS , SPERM CAPACITATION AND FERTILIZATION

يثبط أحد العوامل الموجودة بالسائل المنوي عملية capacitation ← الحفاظ على الإطلاق الأعظمي من الإنزيم

يمكن للسياج investments المحيط بالخلية البيضية أن ينشط النطفة أكثر مما يسهل اختراقها

لا يعد الإكليل corona ضروريا لعملية الإلقاح الطبيعي (كتلة لاصقة a sticky mass)

بعد اختراق الخلية البيضية ← الاِعْتِرَاس syngamy ← البيضة الملقحة (اللاقِحَة zygote)

يعيد الإلقاح العدد المزدوج من الصبغيات كما أنه يحدد جنس البيضة الملقحة

Dr.Hisham Al-Hammami

الكيسة الأرومية ، الجسم التوتي ، الإنشَطّار
BLASTOCYST , MORULA , CLEAVAGE

إلقاح Fertilization ← الإنشَطّار cleavage

- انقسامات تَفَتُّلِية mitotic ← التُوَيْتَة a morula
- تفرز خلايا الجسم التوتي مادة سائلة ← يتطور جوف الكيسة الأُرَيمِيَّة blastocyst
- يمكن تمييز كتلة من الخلايا الداخلية تتصل مع طبقة خارجية من الخلايا المسطحة التي تصبح الأَرومَةُ الغاذِيَة (الأَدِيْمُ الغَاذي) trophoblast ☜ الكيسَة الأُرَيمِيَّة blastocyst
- تختفي المنطقة الشفيفة zona pellucida

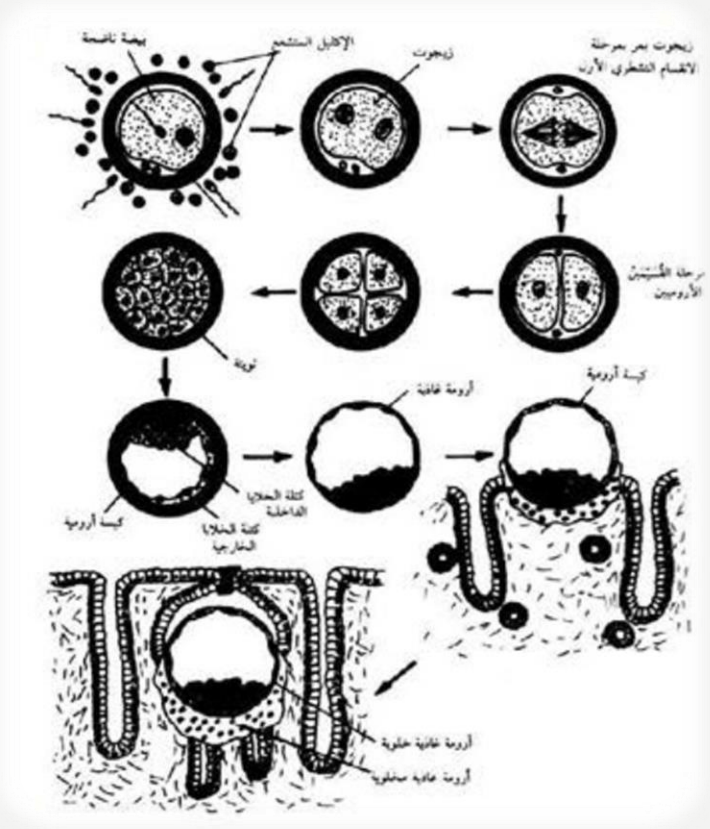

Dr.Hisham Al-Hammami

التعشيش
IMPLANTATION

تصل البيضة الملقحة إلى جوف الرحم بعد حوالي ٣ أيام من الإباضة

الهرمونات التي تؤثر على عملية نقل البيضة الملقحة

سيتوكينات من الجنين او ظهارة البوق ←



الاستروجين ← تأخير مرور البويضة

البروجسترون ← يعاكس الاستروجين

بروستوغلاندين E ← إرخاء مضيق البوق

بروستوغلاندين F ← يحرض حركية البوق

تعزيز نقل المضغة وتطورها

تنذر بطانة الرحم بقرب حدوث التعشيش

التعشيش
IMPLANTATION

يحدث التطور الأولي للبيضة الملقحة مبدئيا في البوق (الأمبولة) ثم تنتقل سريعا عبر المضيق (3 أيام)

يخضع الجنين (المضغة) للمزيد من التطور عند الوصول الى جوف الرحم و يستمر ذلك 2-3 أيام قبل التعشيش

تلتصق الكيسة الأرومية ببطانة الرحم (المنطقة الشفيفة تطرح)

- تبدلات في خصائص سطح الجنين
- أنزيمات حالة للبروتين

Dr:Hisham Al-Hammami

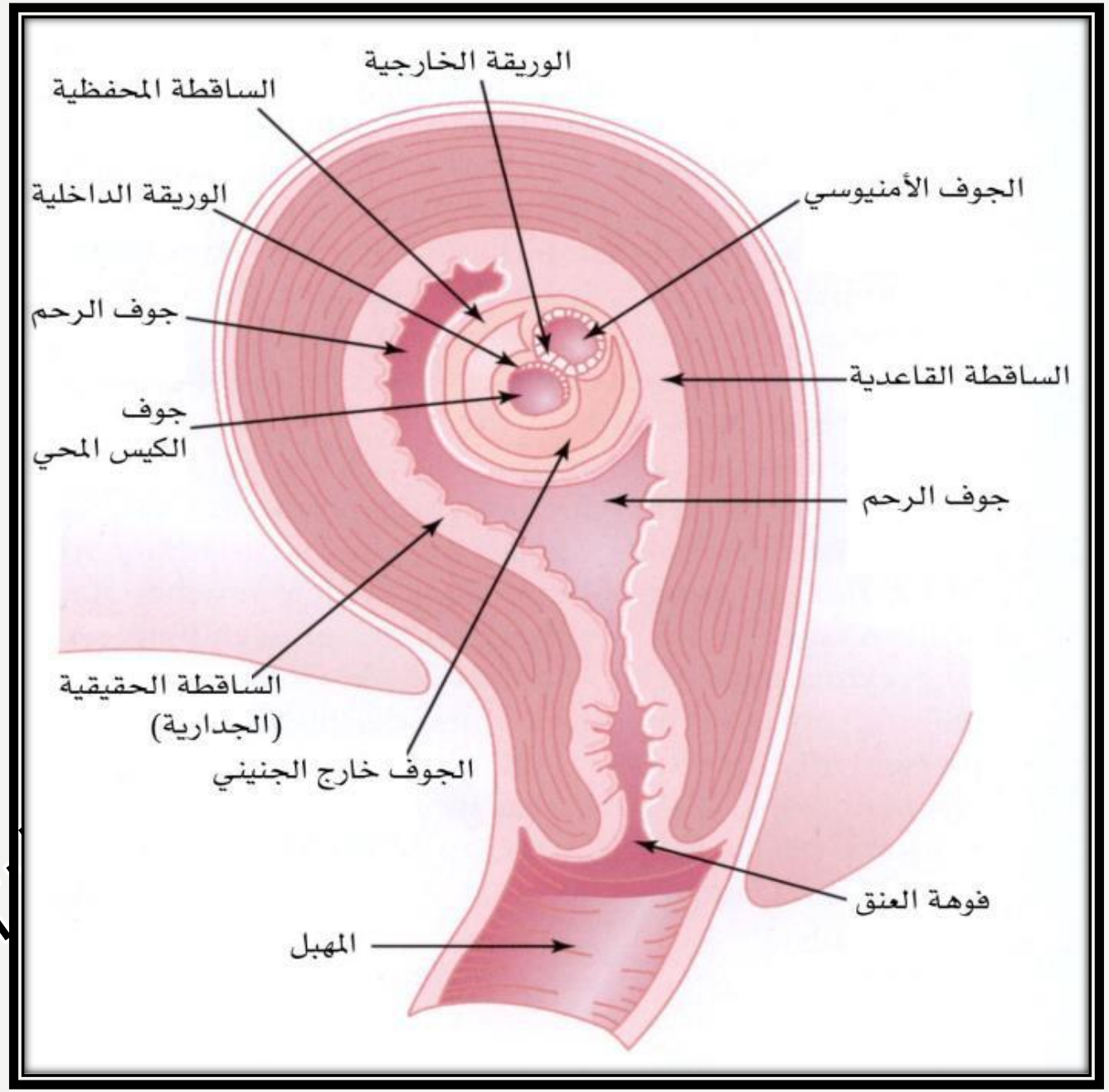
الساقطة المحفظية
الوريقة الخارجية
الوريقة الداخلية
الجوف الأمنيوسي
جوف الرحم
الساقطة القاعدية
جوف
الكيس المحي
جوف الرحم
الساقطة الحقيقية
(الجدارية)
الجوف خارج الجنيني
فوهة العنق
المهبل

Implantation التعشيش

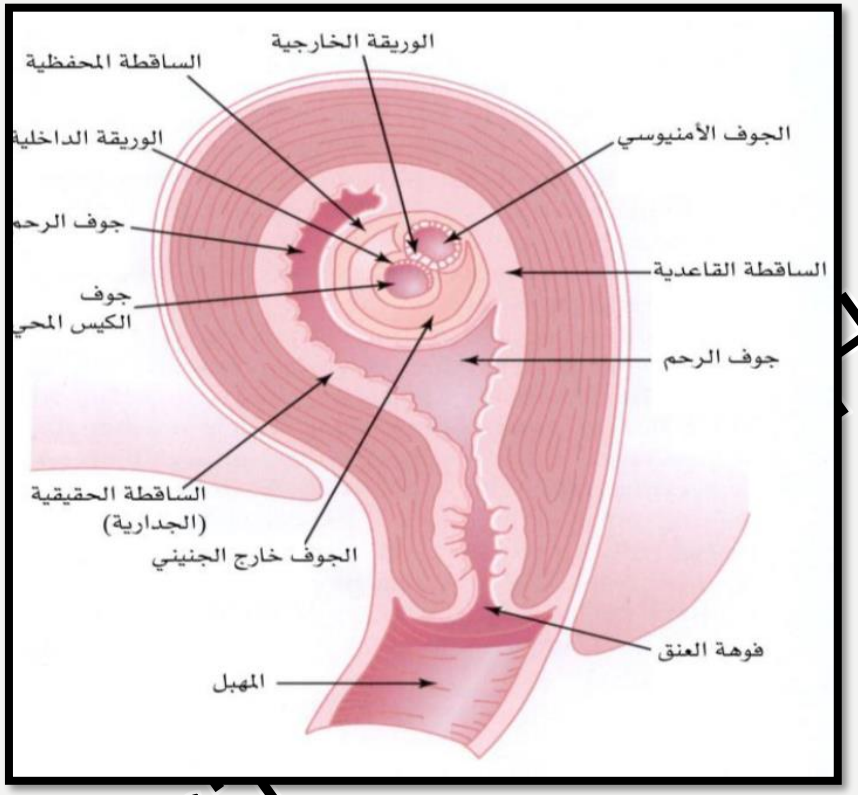

الشكل 4-10 المرحلة الباكرة من التعشيش

الكيسة الأرومية:

جدار مواجه لجوف الرحم = طبقة واحدة من الخلايا المسطحة.

جدار مقابل أكثر سماكة يتكون من منطقتين :

الطبقة المغذية

القرص المضغي

يتمايز في اليوم 7.5

وريقة ظاهرة "ectoderm"

وريقة باطنة "endoderm"

تظهر بينهما مجموعة من الخلايا الصغيرة مع تطور جوف ضمنها يدعى الجوف السلوي (amniotic cavity)

Hammar

Implantation التعشيش

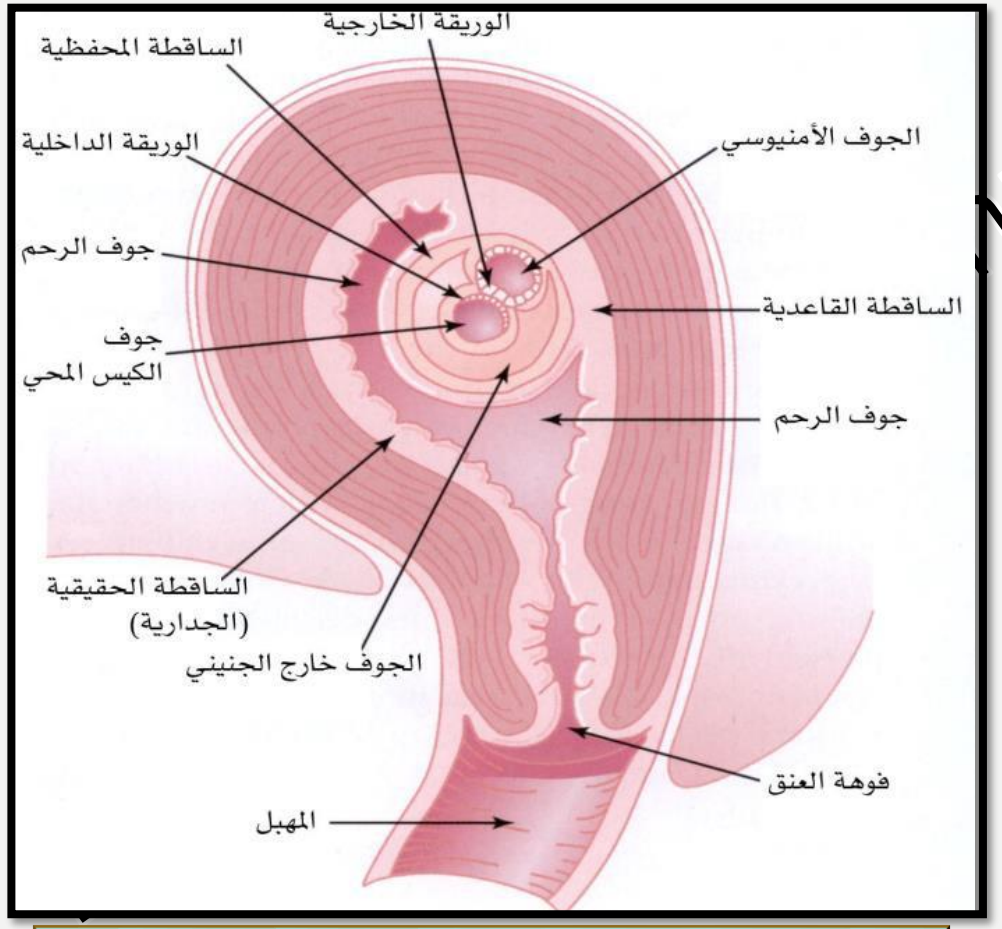

الشكل 4-10 المرحلة الباكرة من التعشيش

بروجسترون ☜ تبدلات ساقطية

تصل سماكة الساقط الى حوالي 5 - 10 ملم

الساقط القاعدي Decidua basalis

تصل الإنتغرينات **integrins** الى ذروتها وقت التعشيش.

تعزز عوامل نمو إضافية عملية التعشيش

يدخل في تشكيل الصفيحة القاعدية للمشيمة.

الطبقة الاسفنجية : شرايين و أوردة متوسعة

تغزو الخلايا المغذية الساقط القاعدي ☜ تظهر مستويات طفيفة من (HCG) في مصل الأم

الساقط المحفظي Decidua capsularis

الساقط الحقيقي (Decidua vera) او الجداري (parietalis)

يزول الفراغ بحلول الشهر الرابع

Implantation التعشيش

Nitabuch's Layer: هي منطقة من التنكس الفيبريني عند إلتقاء الأرومة الغاذية مع الطبقة الساقطية

مشيمة مندخلة (خلل في الساقط) ☜ غياب طبقة نيتابوخ

حين تلامس الكيسة الأرومية الحرة بطانة الرحم بعد 4 - 6 أيام تتمايز الأَرومَةُ الغاذِيَّةُ المَخْلَوِيَّة syncytiotrophoblast من الأَرومَةُ الغاذِيَةُ الخَلَوِيَّة cytotrophoblast

في اليوم التاسع ، تظهر جوبات ممتلئة بالسوائل ضمن الأَرومَةُ الغاذِيَّةُ المَخْلَوِيَّة المتسمكة يتبعه ظهور الدم الوالدي ضمن هذه الجوبات .

المشيمة
PLACENTA

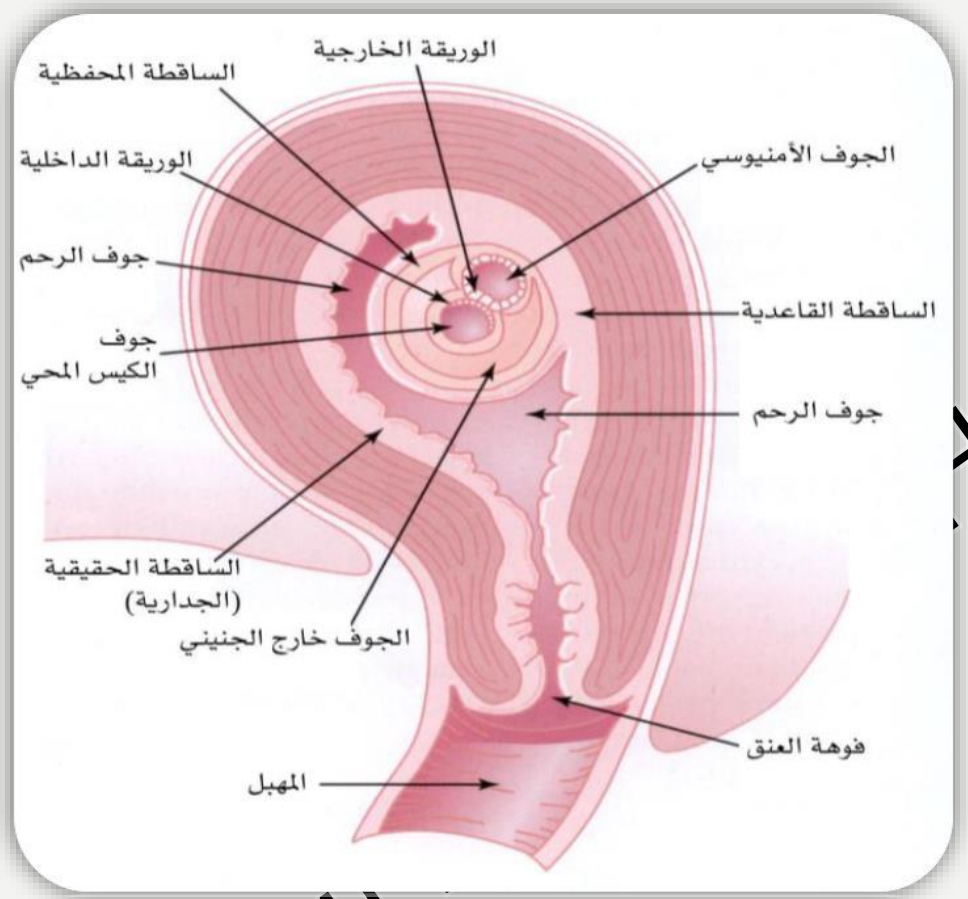

الشكل 4-10
المرحلة الباكرة
من التعشيش

تتفرع حزم **strands** الأرومة الغاذية لتشكل زغابات أولية مصمتة (اليوم 12) و التي تشكل البنية الأساسية للمشيمة النهائية.

تختفي الزغابات لاحقا إلا عن الأجزاء المغروسة الأعمق (الموقع المشيمي)

يظهر الميزانشيم الجنيني **mesenchyme** في البداية ضمن جوف الكيسة الأرومية ← الجوف العام خارج الجنيني (**Extraembryonic Celom**)

يتألف الكوريون من الأرومة المغذية والميزانشيم

تتشكل الزغابات الثانوية حين يغزو اللب الميزانشيمي الطبقة المغذية

Placenta المشيمة

تنفتح الجيوب الوريدية الوالدية على بعضها في اليوم 15 بعد الإلقاح

في اليوم 17 يتأسس الدوران المشيمي

يكتمل الدوران الجنيني حين تتصل الأوعية الدموية الجنينية بالأوعية الدموية الكوريونية

يؤدي تكاثر الطبقة المغذية الخلوية عند قمم الزغابات الى تشكل أعمدة من الخلايا المغذية الخلوية **cytotrophoblast** (قشرة مغذية خلوية تصل بين الزغابات و الطبقة الساقطية)

مع اليوم 19 تصبح هذه القشرة سميكة

تحوي الزغابات على لب مركزي من الأديم المتوسط المَشيمائِيّ و غلاف خارجي من الأَرومَةُ الغاذِيَّةُ المَخْلَوِيَّة

PLACENTA المشيمة

بحلول الأسبوع الثالث تصبح علاقة الكوريون بالساقط واضحة

الكوريون الأملس (المَشيماءُ الجَرْداء) chorion laeve

- يبقى منفصلا عن الأمنيون بالجوف العام خارج الجنيني حتى قرب نهاية الشهر الثالث

الكوريون المزغب (المَشيماءُ الشَّعْثاء) chorion frondosum

يأخذ تدريجيا شكل مشيمة بشرية تامة التطور

مع حلول الأسبوع 16- 20 يلامس الكوريون الأملس الساقطة الحقيقية و يلتحم بها مغلقا معظم جوف الرحم

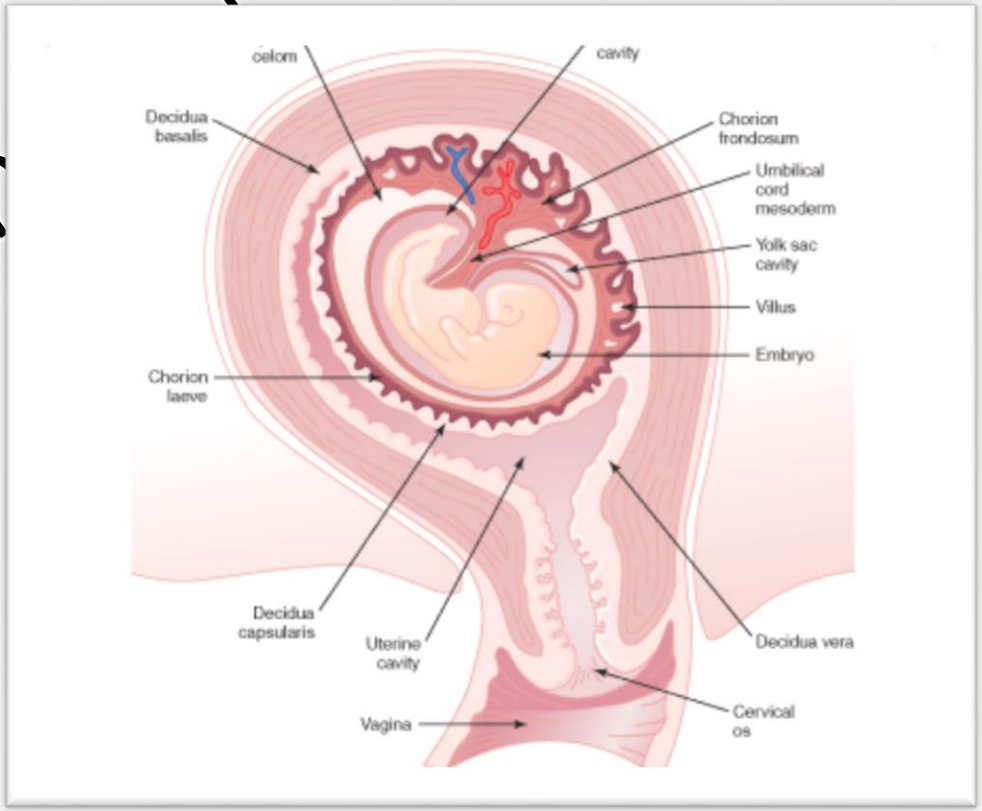

الشكل 4-11 العلاقة بين الكوريون والمشيمة

الصَّاء (السَّائِلُ السَلَوِيّ) Aminotic Fluid

بحلول الأسبوع 20 ، تتزايد أهمية السائل السلوي للتطور الرئوي الجنيني

عدم تواجد كمية كافية من السائل السلوي تترافق مع نقص تصنع الرئة عند الولادة

يلعب السائل السلوي أيضا دورا واقيا للجنين :

- فعالية مضادة للجراثيم
- أثناء المخاض و الولادة :
- وسط حام للجنين
- يساعد في توسيع عنق الرحم
- يعد الخديج أكبر المستفيدين من الأغشية السلوية السليمة (الولادة داخل الأغشية **encaul**)
- قد يشكل السائل السلوي طريق للتواصل مع الجنين
- قد تقوم الهرمونات التي يطرحها الجنين في البول الى السائل السلوي بدور في ارسال الإشارات الى رحم الحامل بنضج و استعداد الجنين للولادة

شكراً لكم